



**Universidad Autónoma del Estado de México
Facultad de Odontología**

**Centro de Investigación y Estudios Avanzados en
Odontología “Dr. Keisaburo Miyata”**

Proyecto Terminal de Investigación

“Aparato ortopédico tipo FKO: Revisión bibliográfica”

**Para obtener el Diploma de
Especialista en Ortodoncia**

Presenta:

C. D. Renata Robles Cruz

Director:

M. en COEO Claudia Centeno Pedraza

Co-Director:

Dr. en O. Toshio Kubodera Ito.

M en COO Brenda Jazmín Valdez Vargas.



2017-2021

Toluca, Estado de México, marzo 2022

ÍNDICE

1. Introducción	1
2. Antecedentes	3
2.1. Crecimiento y desarrollo craneofacial	3
2.1.1. Conceptos	3
2.1.2. Factores que influyen en el desarrollo físico	4
2.1.3. Pico de velocidad del crecimiento	4
2.1.4. Desarrollo del macizo facial	4
2.1.4.1. Crecimiento del maxilar	5
2.1.4.2. Crecimiento de la mandíbula	5
2.2. Normoclusión	6
2.3. Maloclusión	6
2.4. Clase esquelética	6
2.5. Clasificación de las maloclusiones según Angle	7
2.6. Maloclusión clase II	8
2.6.1 Etiología de la clase II	8
2.6.2. Características del paciente clase II división 1	8
2.6.3 Características del paciente clase II división 2	10
2.7. Hábitos	12
2.8. Tratamiento temprano	14
2.9. Expansión transversal de la arcada dentaria	14
2.10. Historia de los aparatos funcionales	15
2.11. Aparato miofuncional Monoblock tipo FKO	16
2.12. Mordida constructiva	18
2.13. Partes del Monoblock tipo FKO	20
3. Objetivos	21
3.1 Objetivo General	21
3.2 Objetivos Específicos	21
4. Justificación	22
5. Confección del Monoblock tipo FKO	23
5.1. Procedimiento para la confección del Monoblock tipo FKO	23
5.1.1. Elaboración de la mordida constructiva	23

5.1.2. Elaboración del aparato ortopédico Monoblock tipo FKO modificado.....	27
6. Discusión.....	41
7. Conclusiones	43
8. Referencias	44

1. Introducción

Las maloclusiones son definidas como aquellas que limitan ciertas funciones, por ejemplo: la deglución, masticación y el habla, produciendo alteraciones en la articulación temporomandibular y afectando la estética facial. La etiología de las maloclusiones puede derivarse de factores locales o ambientales. La organización mundial de la salud indica que, una de las principales alteraciones bucales son las maloclusiones, mismas que guardan un tercer nivel mundial.^{1,2} La Ortopedia dentomaxilar se encarga de realizar atención a estas alteraciones con el diseño y aplicación de aditamentos que pueden ser fijos o ser removibles, con ellos modificar el desarrollo de los maxilares y la implantación de los dientes, así como los malos hábitos y consiguen armonizar el aspecto facial.²

Una oclusión ideal es definida como máxima intercuspidad en relación céntrica, la relación molar ideal se da en el primer molar superior cuando su cúspide mesiovestibular ocluye en el surco mesiovestibular del molar inferior, la relación canina ideal se da cuando ocluye la cúspide del canino superior con la unión interproximal del canino inferior y el primer premolar inferior, agregando que el segmento anterior inferior y superior no existe apiñamiento.

En 1889 el Dr. Edward H. Angle clasificó a las maloclusiones, utilizando las relaciones mesiodistal de los dientes superiores e inferiores, considerando la relación oclusal de los primeros molares permanentes, existen 3 tipos de clasificación según Angle: Clase I. Donde la intercuspidad de molares superiores con los inferiores se encuentra ideal, aun cuando en otros dientes no presenten dicha armonía. Clase II. Los molares inferiores guardan una posición hacia distal con respecto a su antagonista. Clase III. los primeros molares y caninos inferiores se observan hacia mesial con respecto a los primeros molares superiores.³

Especialmente en la Maloclusión Clase II, se presenta por algunos hábitos bucales no controlados como la succión del labio inferior generando la proyección de la mandíbula hacia una zona más posterior (retracción), provocando que los dientes anteriores

inferiores vayan hacia lingual y en contraparte los anteriores superiores hacia labial. Para la corrección de la maloclusión Clase II, existe gran variedad de aparatos funcionales, como el Twin-block, Bionator, Herbst, FR-2, MARA, Bimler, Elastic Open Activator, y FKO.⁴

Con la información disponible de elementos para elegir la planeación y la confección de un aparato que aplique fuerzas y logre movilizar los dientes desde el punto de vista mecánico y funcional, siendo el Monoblock tipo FKO un aparato miofuncional que logra cambios en la musculatura y estructuras óseas al reposicionar la mandíbula hacia adelante en relación con el maxilar superior.⁴

Esta investigación se enfoca en la elaboración y modificación de su diseño, así como, indicaciones y recomendaciones sobre el aparato miofuncional Monoblock tipo FKO. Derivado de los resultados, se podrá brindar información para proponerlo como alternativa de tratamiento ortopédico.

2. Antecedentes

2.1. Crecimiento y desarrollo craneofacial

2.1.1. Conceptos

Crecimiento: Según Tanner (1971) y Moyers (1988) es el incremento de las dimensiones corporales, causado por hipertrofia e hiperplasia de los tejidos constitutivos del organismo; puede ser medido en función de cm/año: gramos/día ya que el crecimiento es de carácter cuantitativo.⁵ (Figura 1)

Desarrollo: es el proceso de cambios cuanti-cualitativos en el organismo humano, asimismo, son cambios estructurales que sufre un organismo vivo desde su origen hasta su etapa final.⁵ (Figura 1)

Translocación: según Enlow “es el cambio de posición”.⁵

Maduración: es todo aquel cambio ocurrido con la edad; cuando un órgano ha alcanzado su mayor grado de perfeccionamiento funcional; en la pubertad como un crecimiento acelerado.⁵

El crecimiento y desarrollo de cada individuo se genera de forma equilibrada, con factores que predisponen estos eventos como la genética y el medio ambiente.

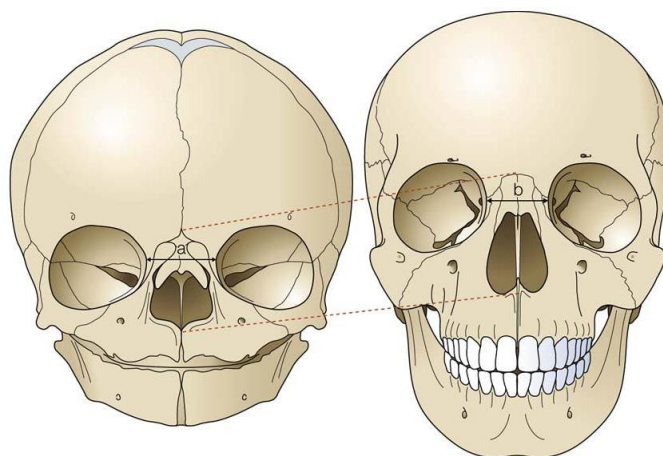


Figura 1. Crecimiento y Desarrollo Craneofacial.

<https://www.goconqr.com/mindmap/3575858/desarrollo-de-la-cara-fauces-y-dientes>

2.1.2. Factores que influyen en el desarrollo físico

La herencia y el ambiente son dos factores que influyen en el desarrollo y crecimiento físico.

Algunos factores que influyen sobre el desarrollo intrauterino son: edad de la mamá, embarazos anteriores, padecimientos, alimentación, las interacciones con agentes físicos o con medicamentos, por último, factores emotivos.⁵

Asimismo, existen factores que logran afectar el crecimiento posnatal como: la alimentación, enfermedades, ejercicio, genética, raza, el tamaño y orden de nacimiento de la familia, de medio ambiente, factores socioeconómicos y psicológicos.⁵

2.1.3. Pico de velocidad del crecimiento

El Pico de Velocidad del Crecimiento (PVE) se representa por medio de una curva de “velocidad de crecimiento”, apreciada en la pubertad, donde el aumento de la velocidad alcanza un valor máximo, posteriormente existe una disminución de la velocidad, continuando con el cese definitivo del crecimiento.

La curva de velocidad se manifiesta rápidamente en los primeros meses de la vida y comienza a disminuir progresivamente. Algunos autores refieren aumento significativo entre los 11 y 14 años, aquí desciende bruscamente. Por otro lado, se menciona que la altura empieza durante los primeros 24 meses de edad, con 25 centímetros durante los primeros 12 meses y casi el 50 por ciento menos para los 12 meses restantes, además, que, en la pubertad, se manifiesta un crecimiento más acelerado.⁵

2.1.4. Desarrollo del macizo facial

El desarrollo de las estructuras craneofaciales no se basan en un crecimiento simétrico, si no por medio de tres mecanismos diferentes como: el aumento de tamaño, recambio óseo y desplazamiento óseo.⁶

2.1.4.1. Crecimiento del maxilar

El proceso de aposición y reabsorción en el que se ve envuelto el hueso maxilar durante el crecimiento, induce a una prolongación posterior del maxilar se acompaña de un desplazamiento primario hacia adelante, este deslizamiento del hueso, origina cierta tracción para que las suturas se articulen.⁶ (Figura 2)

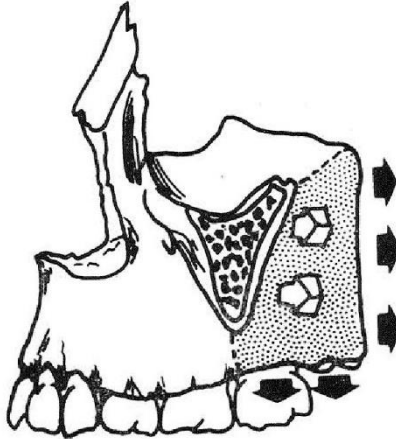


Figura 2. Crecimiento maxilar
<https://www.revistacentromedico.org/ediciones/1983/75/art-2/>

2.1.4.2. Crecimiento de la mandíbula

La articulación entre el cóndilo de la mandíbula y la base del cráneo generan tensión desplazando a este hueso móvil hacia delante y abajo. Esta acción de desplazamiento, se genera sin que haya relación estrecha del cóndilo y la cavidad glenoidea.⁶ (Figura 3)

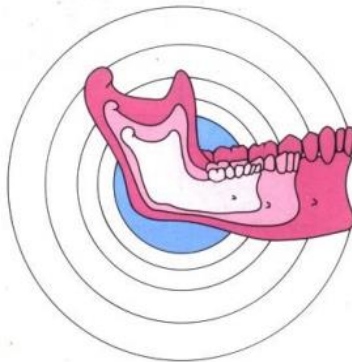


Figura 3. Crecimiento mandibular por medio del aumento de tamaño, recambio óseo y desplazamiento óseo. Rakosi T, Jonas I. ORTOPEDIA MAXILAR: DIAGNÓSTICO. 1st ed. Barcelona, España: Ediciones Científicas y Técnicas S.A ; 1992.

2.2. Normoclusión

Equilibrio de estructuras óseas y dentales, dejando en armonía el sistema estomatognático.⁷

2.3. Maloclusión

Es interpretada como la mala posición de los dientes y huesos en los que están implantados, causando alteraciones oclusales; la etiología de ésta son factores filogenéticas hereditarias, congénitas y adquiridas.¹

2.4. Clase esquelética

La Clase I esquelética, presenta bases esqueléticas equilibradas, por otro lado, en la Clase II y III esquelética, existe un desequilibrio estructural.⁸

Según su definición:

Clase I: equilibrio entre los huesos maxilares y la mandíbula, presentando un perfil recto o ligeramente hacia un lado. (Figura 4A)

Clase II: la mandíbula se encuentra retraída en comparación al maxilar, mostrando un perfil convexo (con o sin prognatismo maxilar). (Figura 4B)

Clase III: mandíbula prognata con relación al maxilar, manifiesta un perfil cóncavo (con o sin retrognatismo del maxilar). (Figura 4C)

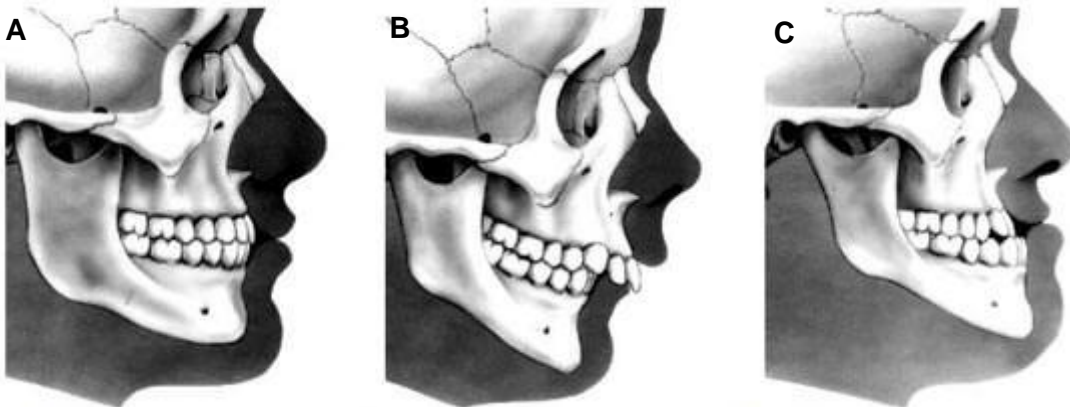


Figura 4. Clase esquelética. A) Clase I, B) Clase II, C) Clase III
<https://www.ortodoncia.ws/publicaciones/2014/art-21/>

2.6. Maloclusión clase II

2.6.1 Etiología de la clase II

Esta alteración es multifactorial, entre ellos la genética y los factores ambientales son las principales causas.⁹

- Factores ambientales: succión de dedos, chupón o del labio inferior, empuje lingual, por último, el hábito respiratorio que influye por la consecuencia de la boca entre abierta produce respiración bucal y morfología craneofacial alterada.
- Caries, ya que es resultante de la pérdida prematura de dientes primarios, erupción precoz y el movimiento mesial de estos.
- Alteraciones esqueléticas, incluyendo los alveolos dentarios y dientes.

2.6.2. Características del paciente clase II división 1.

Se pueden presentar algunas de las siguientes características de manera aislada o combinada:

Características faciales

3. Dolicofacial
4. Perfil convexo moderado o severo
5. Tercio inferior de la cara aumentado (cara larga)
6. Mentón hipertónico
7. Párpados caídos
8. Incompetencia labial
9. Labio superior hipotónico
10. Labio inferior hipertónico y evertido
11. Musculatura anormal
12. Surco mentolabial poco definido. (Figura 6)

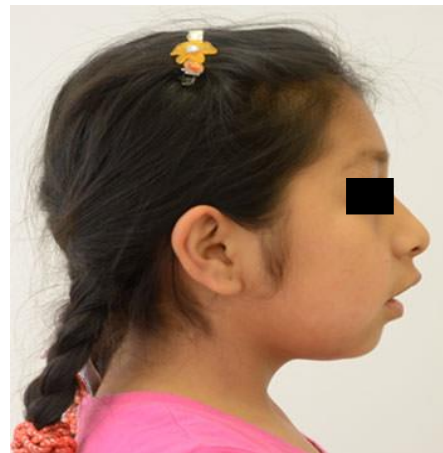

Figura 6. Clase II, div. 1, perfil facial.
<https://www.ortodoncia.ws/publicaciones/2014/art-26/-dentarias/>

Características Esqueléticas

1. Retrognatismo mandibular o maxilar prognata o la combinación de ambas
2. Colapso del maxilar superior
3. SNA aumentado o SNB disminuido
4. ANB aumentado
5. Angulo goniaco abierto
6. Angulo nasolabial abierto
7. Angulo mentolabial abierto
8. Rama mandibular corta
9. Crecimiento hiperdivergente
10. Depresión de la región malar
11. Puede presentar obstrucción de vías respiratorias. (Figura 7)

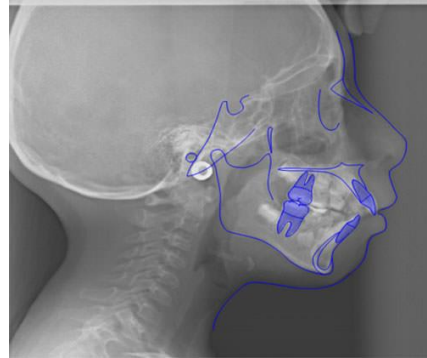


Figura 7. Clase II, div. 1, perfil esquelético.
<https://www.ortodoncia.ws/publicaciones/2014/art-26/-dentarias/>

Características Dentales

1. Clase II canina y molar
2. Sobremordida horizontal aumentada
3. Mordida profunda anterior o abierta
4. Vestíbulo versión de los incisivos superiores con resalte excesivo
5. Curva de Spee acentuada
6. Desgaste en incisivos inferiores
7. Proinclinación dental superior e inferior
8. Apiñamiento dental
9. Puede o no tener discrepancia esquelética
10. Arcadas estrechas y de forma triangular
11. Mal posición postural de la lengua. (Figura 8)

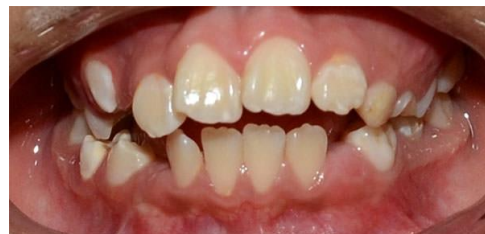
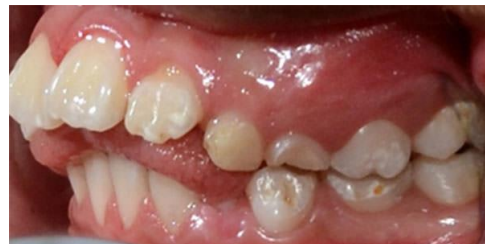
Figura 8. Clase II, div. 1, fotos intraorales.
<https://www.ortodoncia.ws/publicaciones/2014/art-26/-dentarias/>

2.6.3 Características del paciente clase II división 2

Características faciales

1. Meso o braquifacial
2. Convexidad facial normal
3. Perfil armónico
4. Perfil recto o convexo
5. Surco mentolabial profundo
6. Competencia labial o sobrellado
7. Tercio inferior normal o disminuido. (Figura 9)

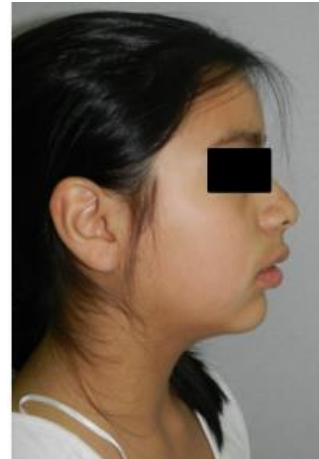

Figura 9. Clase II, div. 2, Perfil facial.
<https://www.usmp.edu.pe/odonto/servicio/2018/1296-4288-1-PB.pdf>

Características Esqueléticas

1. Rama mandibular es normal o larga
2. ANB aumentado por prognatismo maxilar o Retrognatismo mandibular o combinación de los dos
3. Patrón vertical hipodivergente
4. Angulo goniaco disminuido (recto)
5. Longitud del cuerpo mandibular aumentada
6. Altura facial inferior disminuida
7. Buen potencial de crecimiento mandibular
8. Semejante al paciente con clase I
9. Patrones musculares muy fuertes, determinan dimensión vertical y rotación anterior de la mandíbula
10. Vías aéreas normales
11. Alteraciones en la ATM
12. No es tan notable la anomalía facial como en la división 1
13. Musculatura normal.^{10, 11, 12 y 13} (Figura 10)

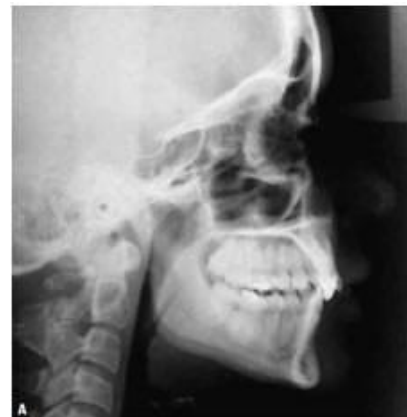

Figura 10. Clase II, div. 2, Perfil esquelético.
<https://www.usmp.edu.pe/odonto/servicio/2018/1296-4288-1-PB.pdf>

Características Dentales

1. Incisivos centrales superiores inclinados hacia palatino (retroinclinación)
2. Incisivos laterales superiores inclinados hacia vestibular (proinclinación) clase II molar y canina
3. Mordida profunda
4. Curva de Spee exageradamente profunda
5. Arco dentario superior y/o inferior con leve o moderado apiñamiento dental
6. Sobremordida vertical. (Figura 11)

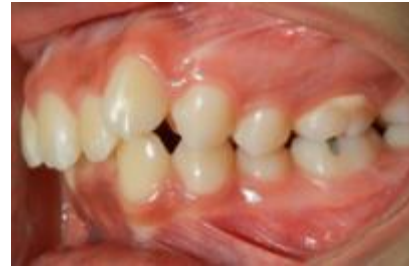
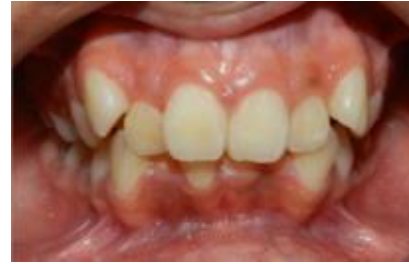
Figura 11. Clase II, div. 2, Fotografías intraorales.

<https://www.usmp.edu.pe/odonto/servicio/2018/1296-4288-1-PB.pdf>

TABLA 1

COMPARACIÓN ENTRE CLASE II DIVISIÓN 1 Y 2

CARACTERÍSTICAS	DIVISIÓN 1	DIVISIÓN 2
Biotipo facial	Dolico/ mesofacial	Meso/braquifacial
Convexidad facial	Aumentado	Normal/disminuido
Altura de la rama	Corta	Larga
Dimensión vertical	Aumentada	Disminuida
Inclinación incisivos maxilares	Aumentada	Disminuida
Labios	Protruidos	Normal/ retruidos
Plano oclusal funcional	Inclinado/elevado	Más horizontal/bajo
Angulo profundidad facial	Disminuido	Aumentado
Plano mandibular	Aumentado	Disminuido

Fuente: Brezniak NMDM, Moshe HD, Dinbar AD, Arnon AD, Dinte AD, Wasserstein AD. Pathognomonic Cephalometric Characteristics of Angle Class II Division 2 Malocclusion. Angle Orthod. 2002; 72(3): p. 251-257.

2.7. Hábitos

Son acciones repetidas y automáticas que alteran las funciones, el desarrollo óseo y dental, ocasionando deformaciones faciales y/o dentoesqueletales.¹⁰

Los hábitos más comunes son: hábitos de succión, respiradores bucales, alteraciones de la deglución e interposición de objetos.

El crecimiento de las estructuras orofaciales se ve afectado por diferentes factores y dependerán de manera reiterada. Por lo tanto, son motivos para fortalecer acciones encaminadas a la prevención de las maloclusiones, realizar un diagnóstico oportuno, así también al establecer un tratamiento acorde con las alteraciones identificadas.¹¹

Hábitos de succión:

Este hábito se deriva especialmente de necesidades biológicas en recién nacidos y niños, por medio de succión nutritiva, (lactancia o alimentación con biberón), o succión no nutritiva (succión digital).¹²

Tipos de hábitos de succión

- **Succión del pulgar:** promueve el adelantamiento del proceso maxilar y una disminución en el crecimiento mandibular, asimismo, provoca protrusión incisiva superior. (Figura 12)
- **Succión del dedo índice:** ocasiona mordida abierta unilateral, y/o protrusión de la zona anterior.
- **Succión del dedo índice y medio:** origina una mordida abierta, y/o la protrusión del segmento anterior.
- **Succión del dedo medio y anular:** Produce mordida abierta unilateral, protrusión del segmento anterior, intrusión o retroinclinación de los incisivos anteroinferiores.

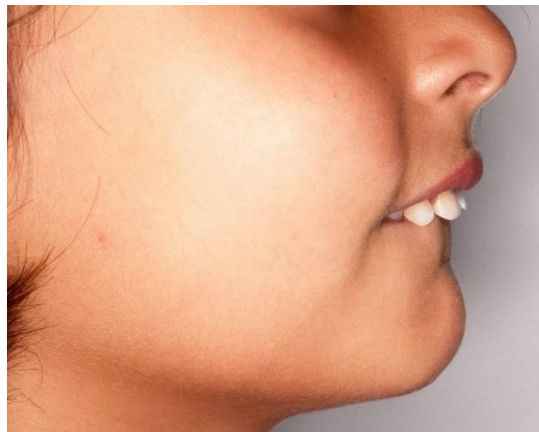

Figura 12. Hábito succión de dedo.
<https://expertdent.pe/blog/detalle/habitos-orales-habito-de-succion-digital-nid-11>

- **Succión de varios dedos:** Depende del número de dedos manejados, la frecuencia y la intensidad de la succión, se podrá determinar el problema.¹²

Interposición de labio inferior:

El labio inferior se apoya en los incisivos inferiores y los incisivos superiores se colocan entre ambos labios, esta acción origina que este hipotónico el labio superior y el labio inferior este hipertónico, ocasionando una proinclinación de los incisivos superiores.¹² (Figura 13)

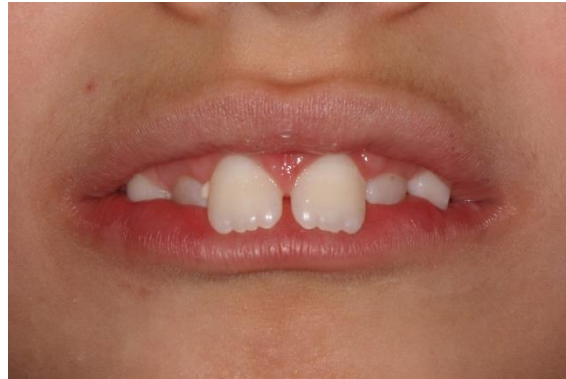

Figura 13. Hábito succión del labio inferior.
<https://expertdent.pe/blog/detalle/a-que-edad-es-la-primera-visita-con-el-ortodoncista-nid-16>

Respiración bucal:

Con este hábito se producen alteraciones en el crecimiento y desarrollo de las estructuras orofaciales, alteraciones intraorales como maxilares angostos, paladar ojival, retrognatismo mandibular, labio superior corto y atónico, segmento anterior superior protruidos, boca semiabierta, ángulo goniaco muy obtuso, Favoreciendo un patrón de crecimiento vertical.¹² (Figura 14)

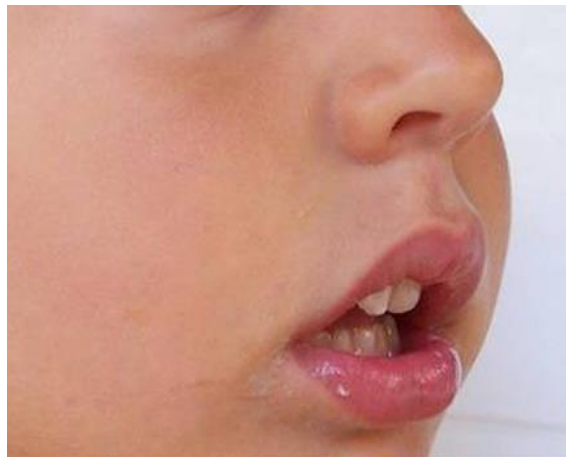

Figura 14. Respiración bucal.
<https://clinicaparravazquez.es/blog/respirar-por-la-boca-sindrome-del-respirador-bucal/>

2.8. Tratamiento temprano

La principal meta del tratamiento ortodóncico en general es, mejorar la estética facial del paciente al alinear los dientes o mantener una buena relación de uno o ambos maxilares entre sí.

Los ortodoncistas han llegado a la conclusión de que la mejor oportunidad para obtener la meta del tratamiento ortodóncico es la intervención temprana, porque se pueden aprovechar al máximo los cambios dinámicos asociados con el crecimiento.

Por eso es necesario intervenir en edades tempranas, en la dentición primaria y mixta, hasta esperar que haya terminado la erupción de todos los dientes permanentes, para lograr redirigir el crecimiento del complejo craneofacial cuando se diagnostica e interviene tempranamente, aplicando las técnicas de ortopedia funcional de los maxilares y de fuerzas ortopédicas.¹³ (Figura 15)




Figura 15. Ortodoncia preventiva.
<https://axiomaestudidental.com/ortodoncia-preventiva-ninos-ventajas-tratamiento-temprano/>

2.9. Expansión transversal de la arcada dentaria

La expansión transversal es una modificación del plano horizontal o transversal. Esta fue definida inicialmente por Angle en 1860 y acreditado por Hass 100 años después.¹⁴

La expansión rápida del maxilar es un tratamiento ortopédico empleado en ortodoncia para pacientes con micrognatismo o carencias transversales del maxilar en proceso de crecimiento.

La expansión consiste en la aplicación de fuerzas ortopédicas que van dirigidas a la Sutura Palatina Media para separarla, asimismo, se mueven y separa a los centrales superiores junto con sus procesos alveolares, este movimiento se logra tras realizar múltiples activaciones en el tornillo de expansión.¹⁵

La ventaja de la expansión maxilar es generar cambios en la arcada y en el hueso maxilar, estructuras craneales adyacentes y en las vías aéreas.

Con las placas activas no se puede realizar toda clase de movimientos dentarios, estas están limitadas, las fuerzas que se utilizan son menos peligrosas que la aparatología fija, ya que estas no son fuerzas continuas, son discontinuas en la cual vamos a tener más capacidad de regeneración que si fuesen continuas.¹⁴

2.10. Historia de los aparatos funcionales

Surgieron de forma casual; Andreasen, fabricó por primera vez un aparato funcional, este era un retenedor de un tratamiento que se había realizado con aparatos fijos. A su propia hija le colocó bandas junto con la placa removible superior y le incorporo aletas que se ampliaban a la arcada inferior, ya que la paciente padecía Clase II División 1 y sobremordida, Andreasen colocó un aparato bimaxilar que se usaba en la noche, este conservo la relación intermaxilar al facilitar el adelantamiento mandibular. Este aparato logró corregir ciertas Clases II, entonces, Andreasen interpretó ese mecanismo de acción y señaló que el adelantamiento de la mandíbula, impulsaba la musculatura masticatoria y ésta favorecía cambios significativos sobre la dentición y los maxilares.

Kingsley en 1879, presentó un plano de mordida, su objetivo era adelantar o saltar la mordida en casos de excesiva retrusión mandibular.¹⁶

Tiempo después Andreasen, tomó como base la idea de Kingsley y empleo un retenedor funcional llamado “activador de la retención” y en la actualidad se conoce como “activador” a este primer diseño de aparatos funcionales.



Figura 16. Aparatos funcionales.
<https://www.ortodoncia.ws/publicaciones/2015/art-36/>

En 1936 Andreasen y Haupl, publicaron un libro donde dan una explicación coherente sobre la acción del activador. Andreasen es el que pone en práctica al activador y Haupl apoya los razonamientos con observaciones microscópicas y así nace la escuela para la enseñanza y práctica de la ortodoncia de gran impacto en Europa.¹⁶

De esta forma nació la ortopedia funcional de los maxilares, debido a la siguiente hipótesis: “los estímulos musculares son especialmente adecuados para influir en los tejidos periodontales y provocar una remodelación fisiológica de los maxilares, aplicando fuerzas funcionales, el tejido alveolar reaccionaba de forma idéntica a lo que ocurría en la migración espontánea del diente, no había reabsorción radicular y la ATM estaba envuelta en este proceso de adaptación”.¹⁶ (Figura 16)

2.11. Aparato miofuncional Monoblock tipo FKO

El clásico dispositivo de ortodoncia funcional, el activador, fue recomendado por Robin (1929) como Monoblock para tratar la posición distal de la mandíbula. Jung (1963) retomó este método para el tratamiento de la mandíbula en bebés con síndrome de Robin. El autor informa que en un caso de síndrome de Robin, el tratamiento de ortodoncia funcional redujo la cresta de la mandíbula de 20 mm a 8 mm. En 1964 apareció la obra de Grimm, Pfefferkorn y Taatz, en la que también se reportan tratamientos de ortodoncia funcional en la infancia. En 1964 en Alemania, inspirados por la mejoría de los niños, se inició el tratamiento del Funktionskieferorthopädischer Geräte, también conocido como FKO, para reposicionar la mandíbula hacia adelante en relación con el maxilar en casos de bebés con síndrome de Robin.¹⁷

La función del Monoblock tipo FKO para Clase II, consiste en dirigir la mandíbula hacia adelante en relación con el maxilar, por medio del contacto de los dientes con el acrílico del monoblock, moviéndose a través de las fuerzas intermitentes producidas por la presión, promoviendo cambios en la musculatura y en las estructuras óseas.¹⁷

El diseño del monoblock, consiste en ser una pieza de acrílico, la cual se extiende sobre el paladar superior, (se puede cubrir completamente el paladar o en "herradura") cubriendo los bordes incisales de los dientes anteriores superiores e inferiores,

extendiéndose hacia abajo lingualmente sobre el proceso alveolar. El acrílico localizado interoclusalmente se puede recortar de maneras diferentes para controlar o permitir el desarrollo vertical y/o lateral de los dientes. Se agrega un arco labial superior en una configuración estándar de Hawley.¹⁷

Su esencia es, redirigir las fuerzas generadas por los músculos faciales y masticatorios sobre los dientes y estructuras de soporte para producir mejorías en las relaciones oclusales y en la relación maxilar. Logra alterar la posición de la mandíbula.¹⁸

Indicaciones:

- Pacientes con trastornos respiratorios relacionados con el sueño
- Para aumentar la mordida (sobremordida vertical)
- Corregir mordida abierta y/o profunda
- Pacientes con disfunción de la musculatura facial
- Hábitos como succión de dedo, deglución atípica, morder los labios,
- Pacientes en proceso de crecimiento con disgnacia o mandíbula retrognata.
- Se emplea en el ajuste fino de la oclusión o como dispositivo de retención.²³⁻²⁵

Ventajas

- Transmite las fuerzas sobre el periodonto.
- Actúa solamente el tiempo que el dispositivo se encuentre en boca.
- No perjudica a los dientes por sobrecargas (evita reabsorciones radiculares)
- No existe riesgo de caries, ya que tanto los dientes como el dispositivo pueden limpiarse.
- Además, se puede utilizar durante toda la fase de la dentición mixta.
- Elimina factores que pueden alterar la mordida.
- Puede influir sobre el maxilar inferior durante el crecimiento, con lo que puede mejorar el perfil.²³⁻²⁵

Desventajas

- Existe dependencia entre el tratamiento y la colaboración del paciente
- Puede dañar el dispositivo una manipulación inadecuada
- Se puede perder el aparato
- La duración prolongada de los tratamientos, así como, el volumen del aparato puede provocar dificultad del lenguaje (en algunos casos).
- El uso solo nocturno del aparato interrumpe el efecto.
- Al percibirse como objeto extraño por las noches, puede ocurrir la expulsión del mismo, e interrumpir el efecto sino se lleva las horas suficientes.²³⁻²⁵

Para la CORRECCIÓN DE MALOCLUSIÓN CLASE II, DIVISIÓN I, se debe tomar en consideración lo siguiente:

1. Debe producirse la expansión del arco superior.
2. Debe haber retrusión de los incisivos superiores para formar un arco normal.
3. En casos seleccionados, es necesaria la retrusión de los incisivos inferiores.
4. La disminución de una mordida profunda debe lograrse al intruir los incisivos, evitar su erupción normal o estimular la erupción del segmento posterior, al mismo tiempo se guía distalmente a los dientes posterosuperiores y mesialmente a los dientes posteroinferiores.
5. Debe de efectuarse el posicionamiento hacia adelante del maxilar inferior desde una clase II total a una relación neutra o de clase I.¹⁹

2.12. Mordida constructiva

Está formada por 3 objetivos:

1. Avance mandibular, se disminuirá el resalte hasta llegar a una clase I de Angle, para mejorar el perfil de convexo a uno recto.
2. Mejora del espacio vertical por incremento en la dimensión vertical o altura facial, para disminuir la sobremordida.

3. Alinear la línea media inferior, se recomienda que la corrección del resalte de los dientes superiores palatinizados se realice hasta que se logre un íntimo contacto entre ellos sin sobrepasarse.²⁰

Para el éxito de un aparato funcional, es fundamental obtener una correcta mordida constructiva, en la cual, se debe considerar los siguientes aspectos: la evaluación diagnóstica de la trayectoria de apertura y cierre a la profundidad de la sobremordida, la posición relativa del maxilar superior con respecto a la base del cráneo, la discrepancia sagital y la dirección del crecimiento.

Es importante describir la posición de la mandíbula en la preparación de la fabricación del aparato funcional en tres planos: vertical, horizontal y transversal. Considerando la apertura vertical de la mandíbula dependerá de tres factores principales¹⁹:

1. El tipo de problema disgnático o displásico (relaciones sagitales y verticales, así como, el patrón morfogenético de crecimiento).
2. El estado de desarrollo, el sexo y la edad del paciente (cambio incremental potencial)
3. Tipo de activador a usar.

Por lo que, se debe partir del estado de reposo mandibular en oclusión fisiológica.

El propósito de la mordida constructiva es fabricar un aparato que produzca los siguientes efectos:

- Llevar la mandíbula a una posición anterior tolerable con cada acción de cierre.
- “Bloquear la mordida”, intruyendo los dientes anteroinferiores y deteniendo su erupción, mientras se procura estimular la erupción de los segmentos posteriores (levantamiento de mordida).¹⁹

2.13. Partes del Monoblock tipo FKO

En la parte o placa superior contiene:

1. ARCO LABIAL: su función es como medio de retracción para los incisivos superiores protruidos, también sirve como retenedor del movimiento.²¹
2. RESORTE DE COFFIN (MODIFICACIÓN): actúa como estabilizador, expansor lateral y reeduca la lengua.²⁰
3. TORNILLO DE EXPANSIÓN TRANSVERSAL: funciona para aumentar la longitud de las arcadas, descruzar mordidas, rotar incisivos, etc. Su ubicación es en sentido sagital (seguir línea media) e interoclusalmente, para que la activación siga una dirección adecuada.^{29,30}
4. ACRÍLICO: está unido por dos bloques de acrílico, este llega a cubrir los bordes incisales y oclusales de los dientes. Su función es retener el alambre y el tornillo, también transferir las fuerzas a los dientes y tejidos blandos y evitar el desplazamiento de los dientes, proporcionando una base para abrir la mordida o intruir los dientes.²⁷⁻²⁹ (Figura 17)

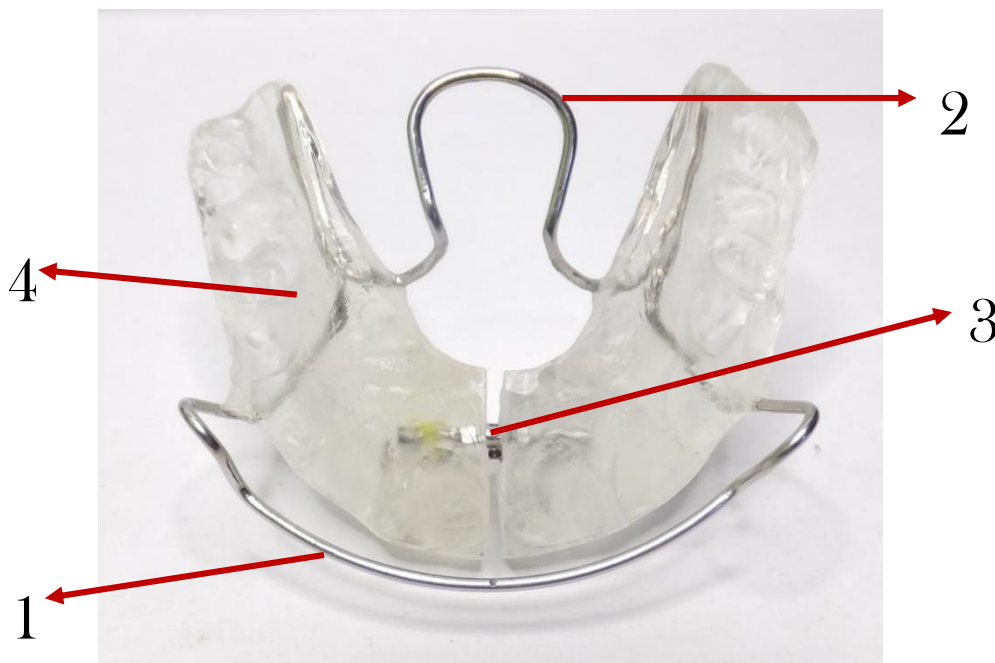

Figura 17. Monoblock tipo FKO modificado. Fuente directa. Clínica de Ortodoncia CIEAO-UAEMex.

3. Objetivos

3.1 Objetivo General

Describir la elaboración y modificación del Monoblock tipo FKO para la corrección de maloclusión clase II dentoalveolar.

3.2 Objetivos Específicos

- Describir el diseño del aparato.
- Describir la técnica del encerado.
- Describir la elaboración del acrílico.
- Mencionar las ventajas y desventajas.

4. Justificación

La maloclusión Clase II es una alteración que debe tratarse desde etapas de crecimiento y desarrollo para evitar que el perfil se vea comprometido.

Existen pacientes en crecimiento que presentan maloclusiones esqueléticas y dentales como la Clase II, para el clínico es muy importante saber identificar a tiempo esas anomalías y dar un acertado tratamiento, para lograr corregir esta alteración.

Existen diferentes alternativas para la corrección de la maloclusión Clase II en pacientes en crecimiento, las cuales tienen diferentes indicaciones, entre ellos se optó por investigar y proponer como tratamiento para la corrección de esta maloclusión al aparato miofuncional Monoblock tipo FKO.

Hoy en día, existen muchas innovaciones en la ortopedia maxilar, sin embargo, en este estudio se proporcionó una modificación para estimular la acción miofuncional del aparato, esta consiste en realizar dos acciones al mismo tiempo, la primera para corregir la maloclusión Clase II y la segunda que es la modificación, para expandir las arcadas dentarias (en caso de que el paciente lo requiera), de esta manera se solucionarían problemas sagitales y transversales, este diseño también proporciona comodidad al paciente.

5. Confección del Monoblock tipo FKO

5.1. Procedimiento para la confección del Monoblock tipo FKO

5.1.1. Elaboración de la mordida constructiva

Para el registro de la mordida constructiva se necesita: 2 barras completas de cera toda estación, mechero con alcohol, encendedor y espátula 7A. (Figura 18)




Figura 18. Materiales para la elaboración de la mordida constructiva. Fuente directa. Clínica de Ortodoncia CIEAO-UAEMex.

Pasos:

1. Se calienta primero una barra de cera toda estación y se dobla a la mitad (Figura 19 A), la segunda barra se calienta y se coloca sobre la primera barra de cera (Figura 19 B), está se dobla abrazando a la primera barra (Figura 19 C).

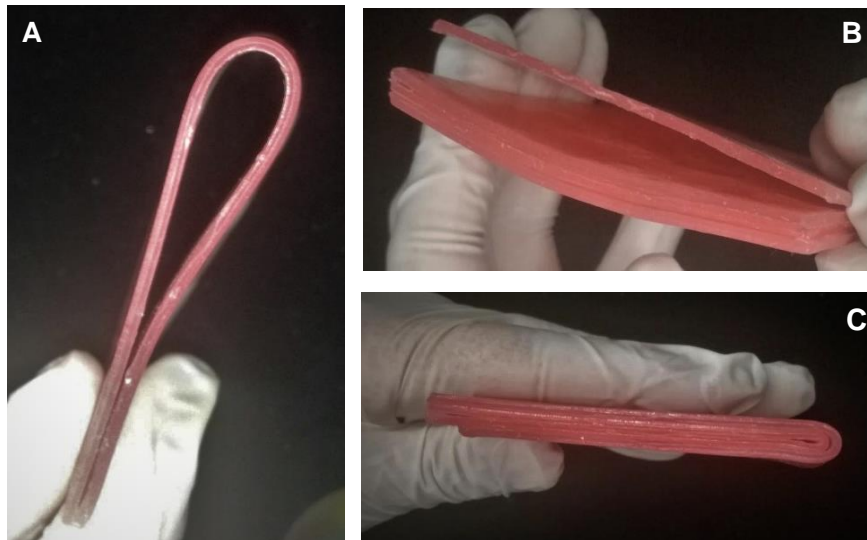


Figura 19. A) Doblar la primera cera a la mitad. B) Segunda barra de cera encima de la primera barra de cera. C) Las dos barras juntas. Fuente directa. Clínica de Ortodoncia CIEAO-UAEMex.

2. La cera ya unida, se corta de forma ovalada y del tamaño de las arcadas de los modelos de yeso, dejando entre 0.5 a 1 cm de más en cada lado (Figura 20 A), se continua con un pequeño corte en "V" en la parte anterior para la ubicación de la línea media. (Figura 20 B).

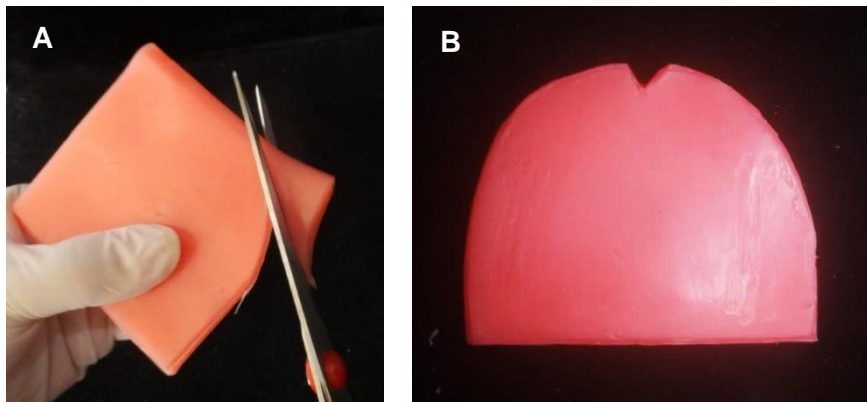


Figura 20. A) Corte en forma de las arcadas. B) guía para la mordida constructiva terminada. Fuente directa. Clínica de Ortodoncia CIEAO-UAEMex.

3. Se calienta ligeramente y se coloca en la boca del paciente, se lleva la mandíbula del paciente hacia adelante para obtener una relación Clase I molar de Angle y se le pide morder la cera, cuidando la línea media. (Figura 21)

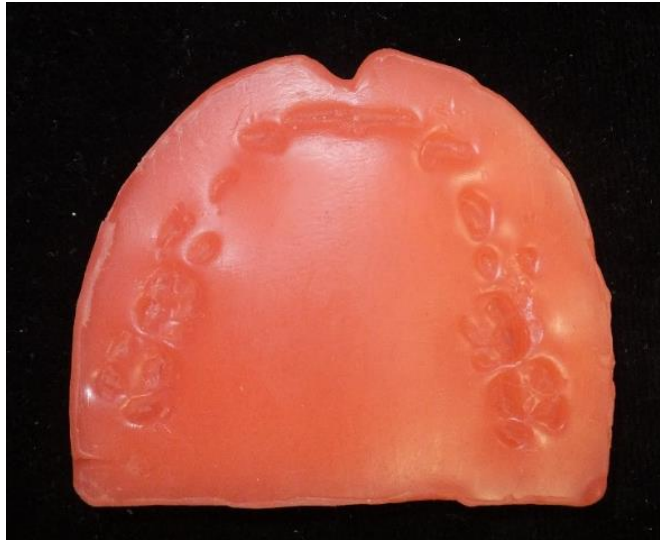

Figura 21. Mordida constructiva. Fuente directa. Clínica de Ortodoncia. CIEAO-UAEMex.

4. Se juntan los modelos y se pone entre ellos la mordida constructiva para dar la nueva posición de la mandíbula, se amarran con una liga para evitar que se desajusten y se prosigue con el articulado en el Fixator.

5. Posteriormente se montan los modelos de yeso en el articulador Fixator siguiendo la guía de la mordida constructiva. Iniciando con el modelo inferior dejando la liga para evitar que se desajusten los modelos (Figura 22 A), después se monta el modelo superior (Figura 22 B), al terminar de montar se corta la liga y se deja secar (Figura 22 C).

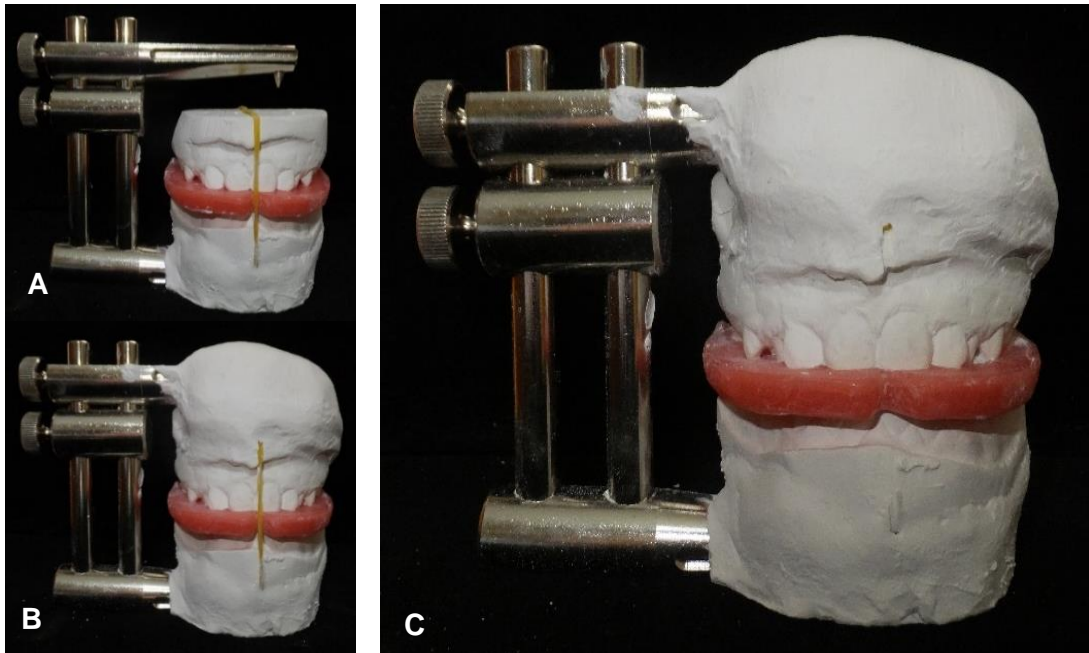


Figura 22. Montaje de los modelos. A) Montaje del modelo inferior al articulador Fixator. B) montaje del modelo superior al articulador Fixator. C) montaje terminado. Fuente directa. Clínica de Ortodoncia. CIEAO-UAEMex.

5.1.2. Elaboración del aparato ortopédico Monoblock tipo FKO modificado

El material a utilizar para la confección del Monoblock tipo FKO es el siguiente: pinzas dos picos para alambre de calibre pesado, alambre calibre 0.040" acero inoxidable, alambre calibre 0.032" acero inoxidable, pinzas para cortar alambre pesado, cera toda estación, cera calibrada 30, acrílico transparente termocurable, tornillo de expansión transversal superior. (Figura 23)

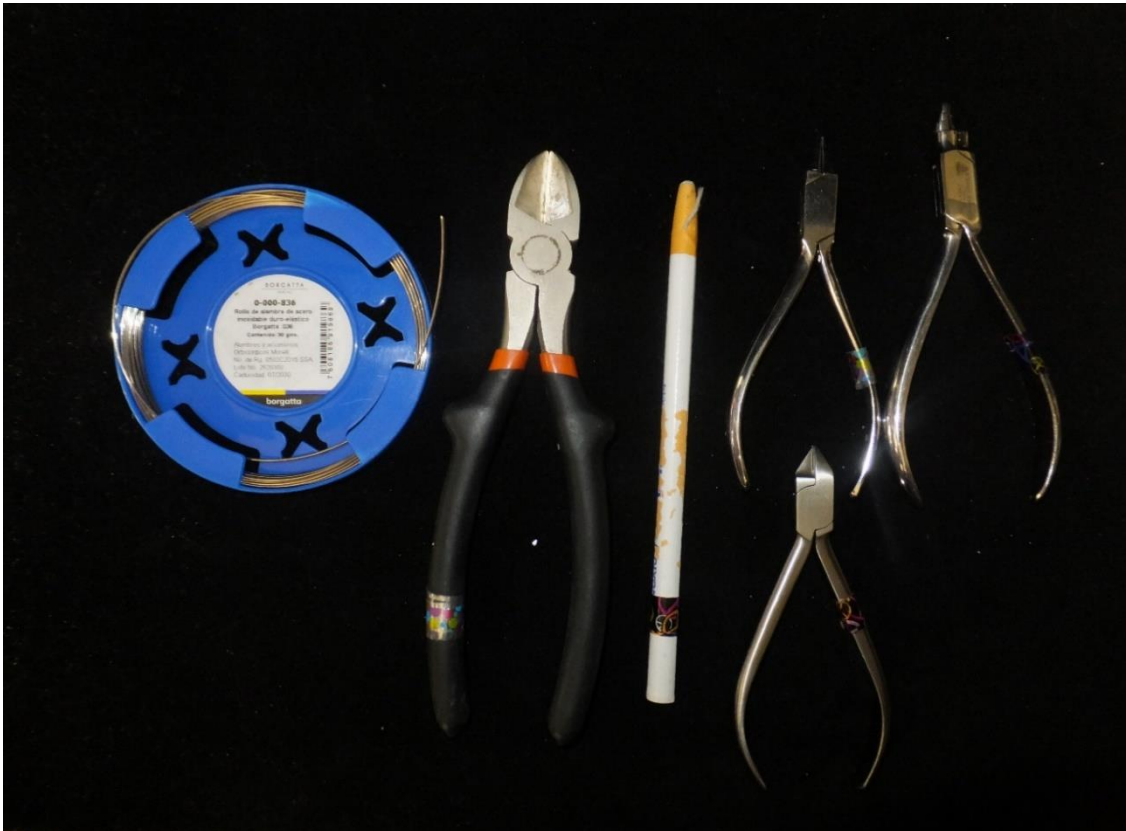

Figura 23. Materiales para la elaboración del Monoblock tipo FKO. Fuente directa. Clínica de Ortodoncia CIEAO-UAEMex.

Procedimiento

Encerado inicial

Materiales:

Se necesita un mechero con alcohol, encendedor, cera calibrada del No.30, espátula 7a. (Figura 24)




Figura 24. Materiales para el encerado. Fuente directa. Clínica de Ortodoncia CIEAO-UAEMex.

Pasos:

1. Se calienta ligeramente la cera calibrada del No.30 (Figura 25 A), a continuación, en el modelo superior se adosa con el dedo pulgar la cera a los modelos empezando por el paladar (Figura 25 B), se sopletea la cera y se adosa las caras oclusales e incisales y terminando con las caras vestibulares, se realiza el mismo procedimiento con el modelo inferior. Teniendo en cuenta de no romper o perforar la hoja de cera calibrada (Figura 25 C).

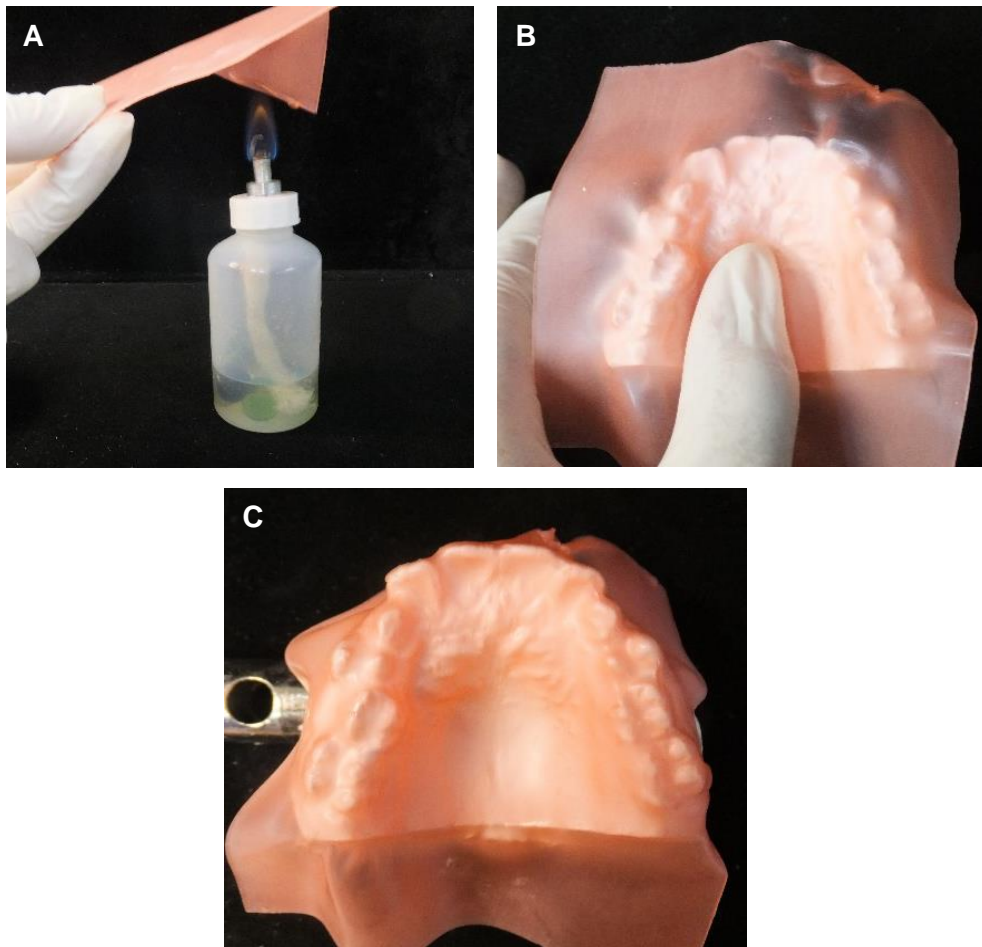


Figura 25. Cera adosada al modelo superior. Fuente directa. Clínica de Ortodoncia CIEAO-UAEMex.

2. Se prosigue con el corte en caras incisales de los órganos dentarios (Figura 26 A), aproximadamente 1 mm del borde incisal hacia gingival (Figura 26 B y C), por palatino se corta en forma de herradura (Figura 26 D), en el modelo inferior se corta por lingual (Figura 26 E).

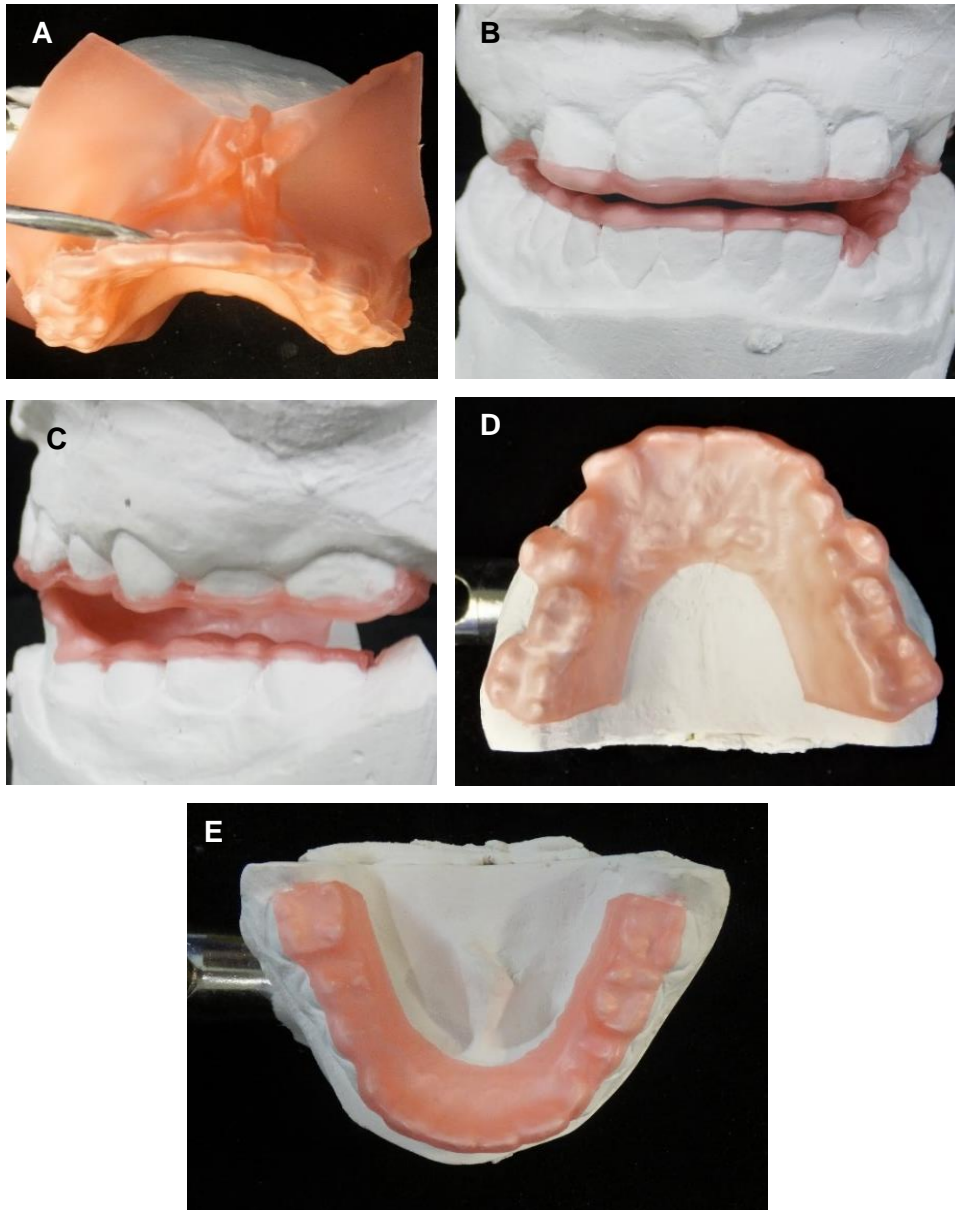


Figura 26. Recortado de cera en caras palatina, lingual e incisal. Fuente directa. Clínica de Ortodoncia CIEAO-UAEMex.

3. Arco labial

Con unas pinzas de dos picos para alambre pesado, se realizó con alambre del 0.040" de acero inoxidable el arco labial tipo Hawley (Figura 27 A), este debe de ubicarse sobre el tercio medio de la cara vestibular de los incisivos superiores, dejando 1mm de separación entre el arco y el modelo de yeso (Figura 27 B y C).

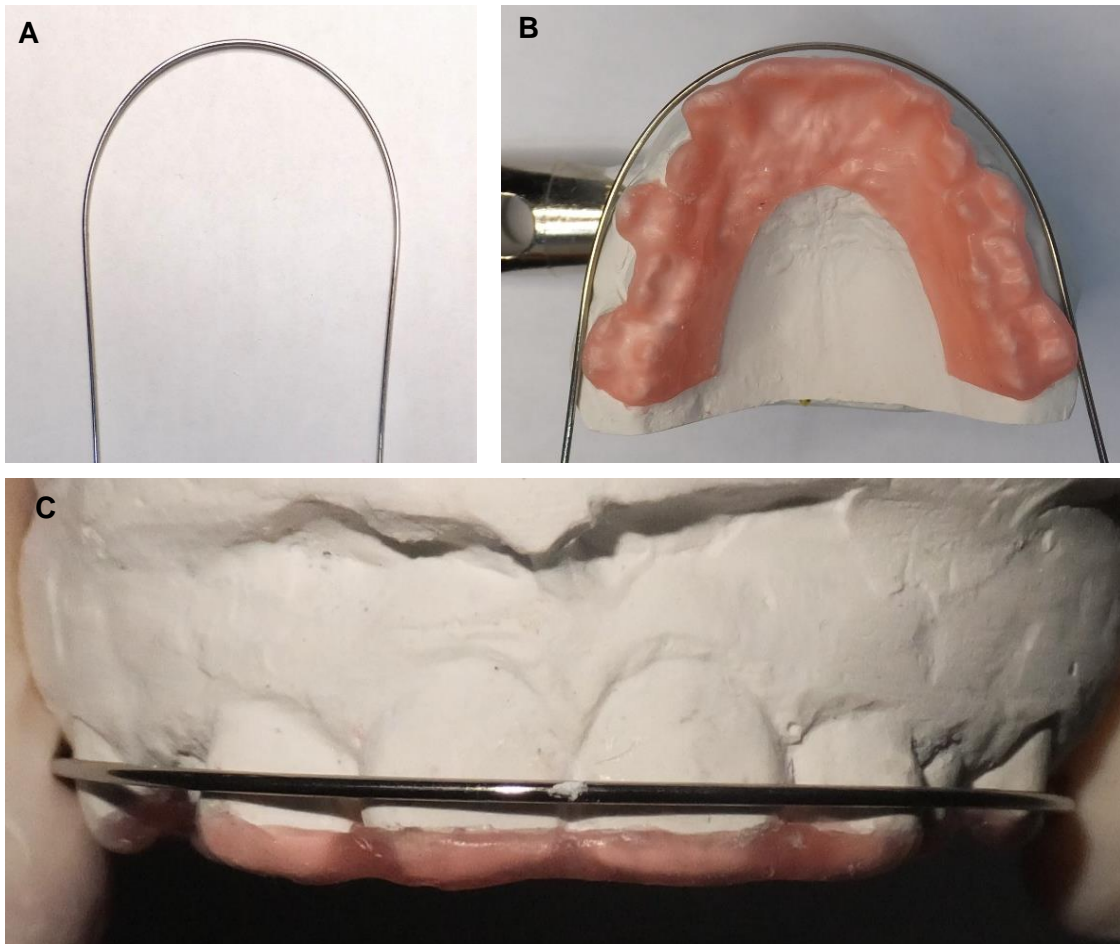


Figura 27. Arco labial, A) Conformación del arco labial, B) Vista oclusal del arco labial, C) Vista frontal del arco labial.
Fuente directa. Clínica de Ortodocia. CIEAO-UAEMex.

4. Ansas tipo omegas en caninos

Se confecciona el omega de ambos lados a nivel de los caninos superiores, teniendo en cuenta que el dobléz de estos omegas se inicia a nivel del lóbulo mesial del canino temporal (Figura 28 A y B), aproximadamente 4 mm por arriba del borde gingival cuando el canino es temporal (Figura 28 C), si el canino es permanente 1 mm por arriba del borde gingival; se realiza el dobléz del omega de una sola intención, rodeando el alambre en el pico redondo de la pinza (Figura 28 D), no dejar muy separado el omega del tejido gingival para evitar molestias al paciente (Figura 28 E).

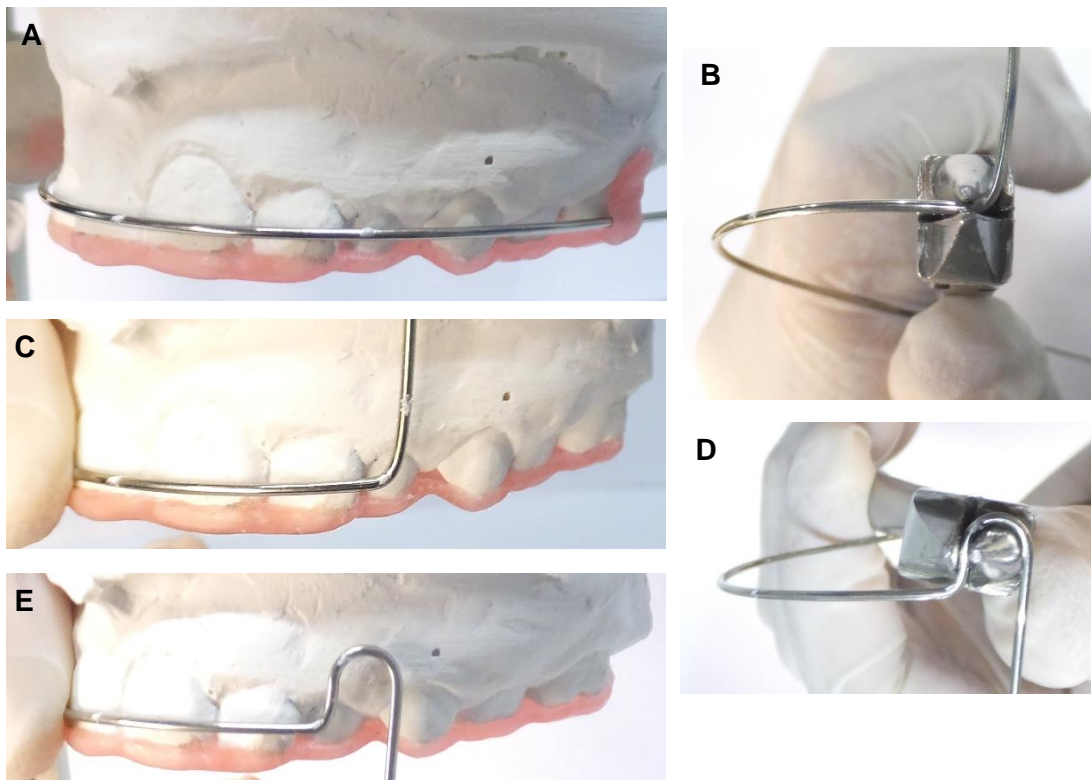


Figura 28. Ansas en caninos, A) Marca en lóbulo mesial del canino, B) Inicio del dobléz del ansa, C) Marca para la altura de la ansa, D) conformación de la ansa, E) ansa terminada. Fuente directa. Clínica de Ortodoncia. CIEAO-UAEMex.

5. Parte oclusal y palatino

Posteriormente se continúa adosando el alambre en la parte vestibular entre el canino y el primer premolar, se dobla el alambre entre el espacio interoclusal de las dos arcadas (Figura 29 A), se dobla hacia abajo en la zona palatina entre ambos órganos dentarios (Figura 29 B), dejando este espacio para dar espesor al acrílico (Figura 29 C), se continua con un último dobléz a 3 mm debajo de la parte cervical del premolar, doblando hacia distal, adaptando el alambre en la zona cervical del premolar y molares, se recorta el alambre a nivel del surco palatino del primer molar permanente (Figura 29 D y E).

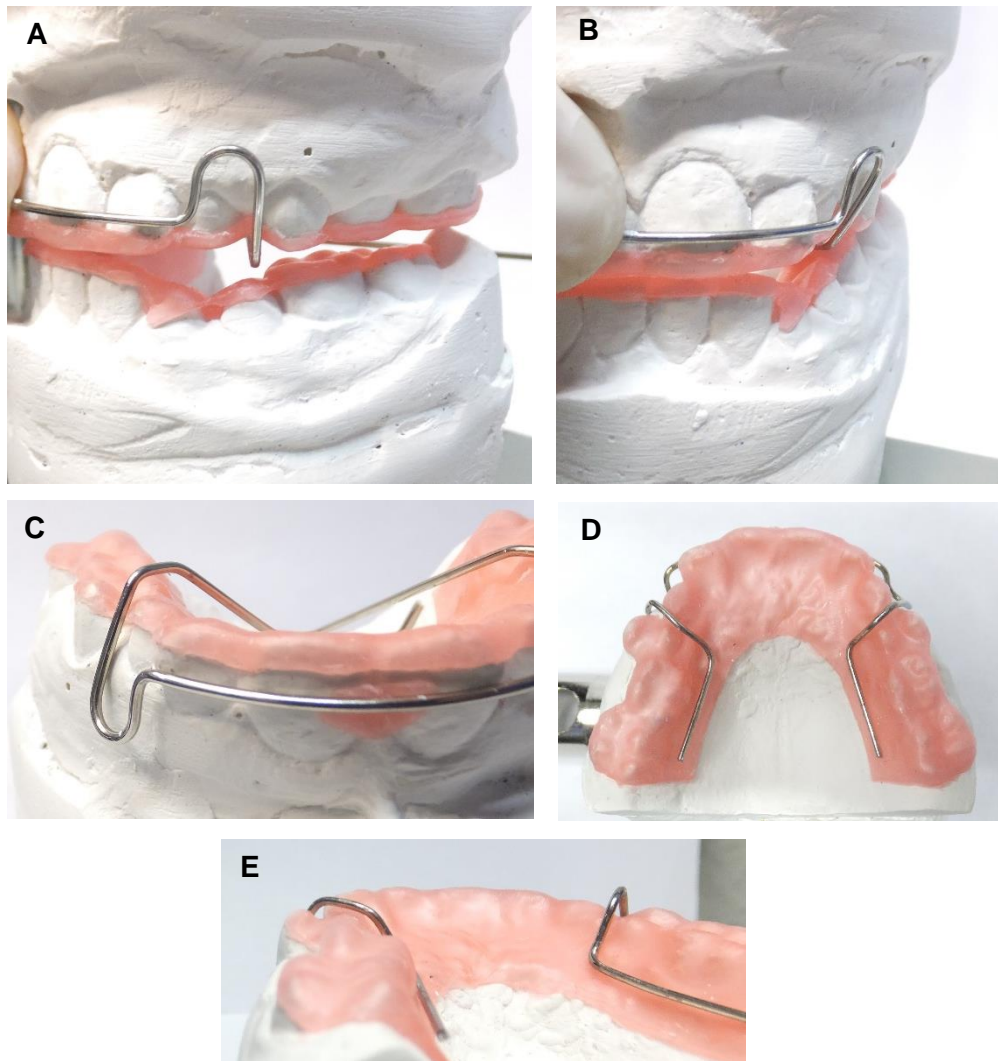


Figura 29. A) Dobles interoclusal, B) Adosar el ansa a interproximal, C) Vista frontal de la altura en oclusal, D) Vista oclusal del monoblock terminado, E) Vista de perfil del dobles interoclusal. Fuente directa. Clínica de Ortodoncia. CIEAO-UAEMex.

Modificación

6. Resorte de Coffin

Con la pinza de dos picos y alambre del 0.040" de acero inoxidable, se conformó de forma ovalada la parte central del resorte, se ubica sobre la línea media del paladar para adaptarlo a la bóveda palatina (Figura 30 A), aproximadamente 2-3 mm separado de la mucosa, la base del resorte debe de llegar en la cara distal del segundo molar temporal y a nivel del primer premolar se doblan los extremos del alambre de forma oval hacia los órganos dentarios (Figura 30 B), debe de quedar en forma de un omega, los brazos del resorte deben de tener una ligera inclinación para evitar que toque al paladar (Figura 30 C), el regreso del alambre debe dirigirse hacia distal y este debe contactar con el alambre del arco labial (Figura 30 D), se deben de empatar estos alambres y a nivel del primer molar permanente en el surco palatino se corta el exceso del alambre (Figura 30 E).

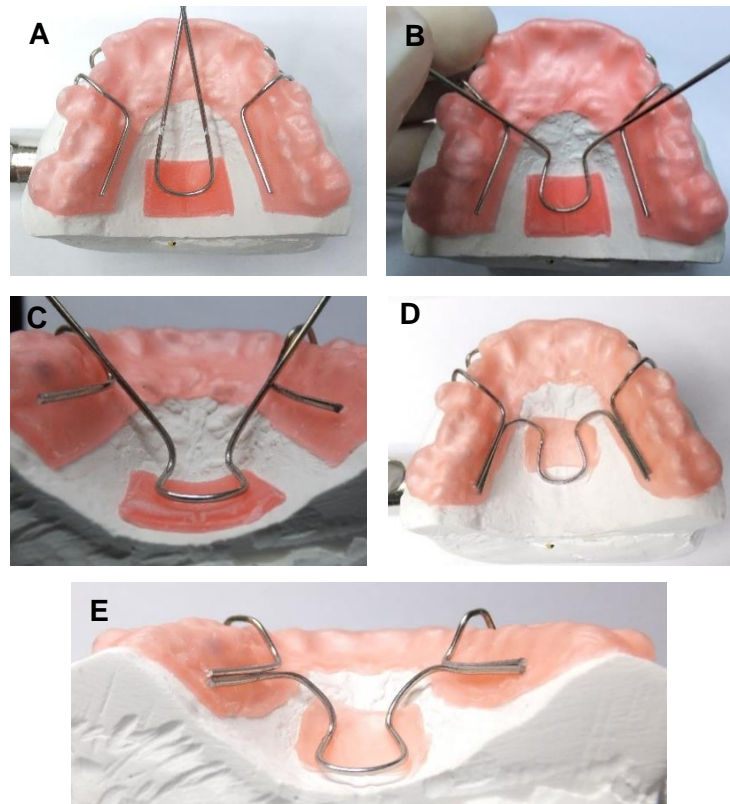


Figura 30. A) Vista oclusal del inicio del resorte de Coffin, B) Adosar brazos laterales al alambre vecino, C) Vista de perfil de la altura del resorte de Coffin, D) Vista oclusal del resorte de Coffin terminado, E) Vista de perfil del resorte de Coffin terminado. Fuente directa. Clínica de Ortodoncia. CIEAO-UAEMex.

Esqueleto metálico terminado.

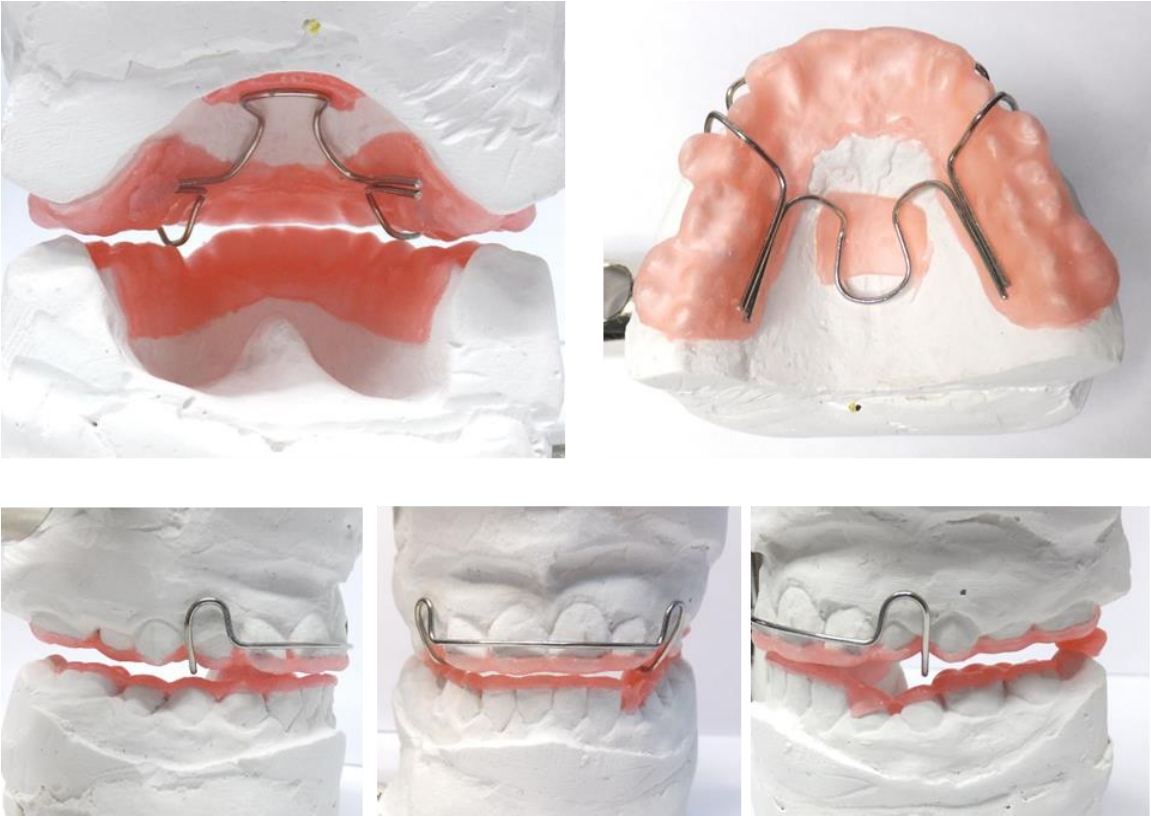


Figura 31. Diferentes vistas del esqueleto metálico del Monoblock tipo FKO modificado. Fuente directa. Clínica de Ortodoncia. CIEAO-UAEMex.

Encerado:

7. Se fija el arco labial por vestibular con una gota de cera, después se coloca cera fluida en superficies de la cara lingual y palatina (Figura 32 A), con un grosor de 2 a 2.5 mm de grosor (Figura 32 B), en ambas arcadas (Figura 32 C y D).

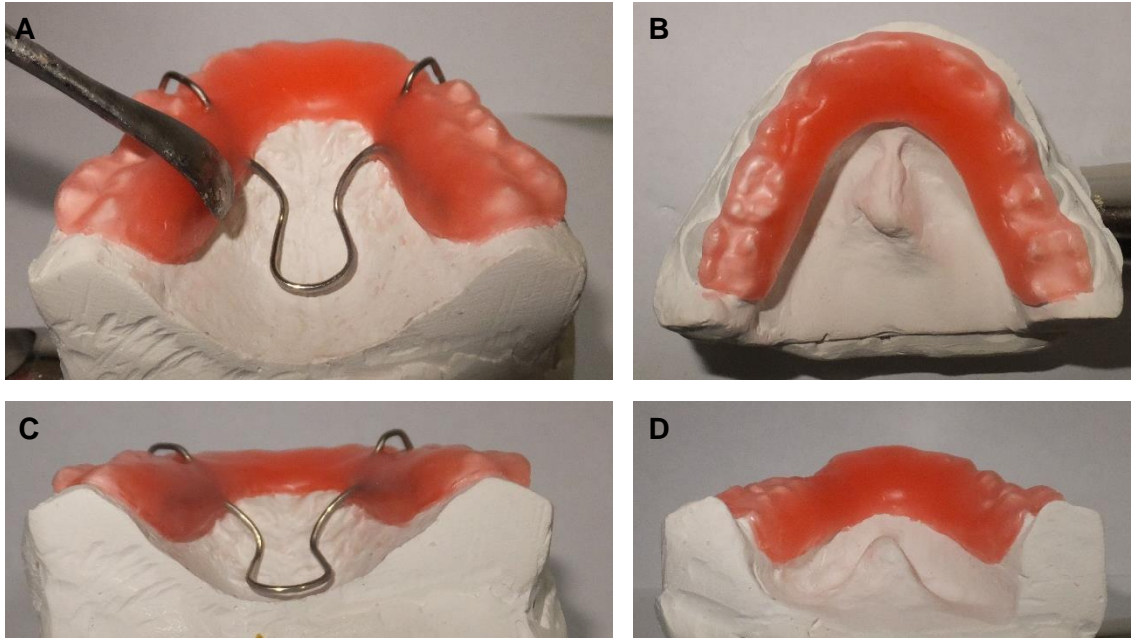


Figura 32. Vistas del FKO modificado cubierto con cera en caras linguales y palatinas. Fuente directa. Clínica de Ortodoncia. CIEAO-UAEMex.

8. Se articulan nuevamente los modelos en el Fixator y se coloca una barra de cera calibrada en la parte interna de los modelos, entre ambas arcadas por palatino para cubrir el espacio interoclusal, cubriendo la cara lingual y palatina de los dientes, hasta llegar al último molar presente (Figura 33 A), se calienta y se fija esta barra de cera uniendo los extremos de la cera de las arcadas, se rellenan los espacios teniendo en cuenta de no dejar tan gruesa y mucho menos muy delgada, se debe de cubrir perfectamente el alambre con la cera fluida (Figura 33 B).

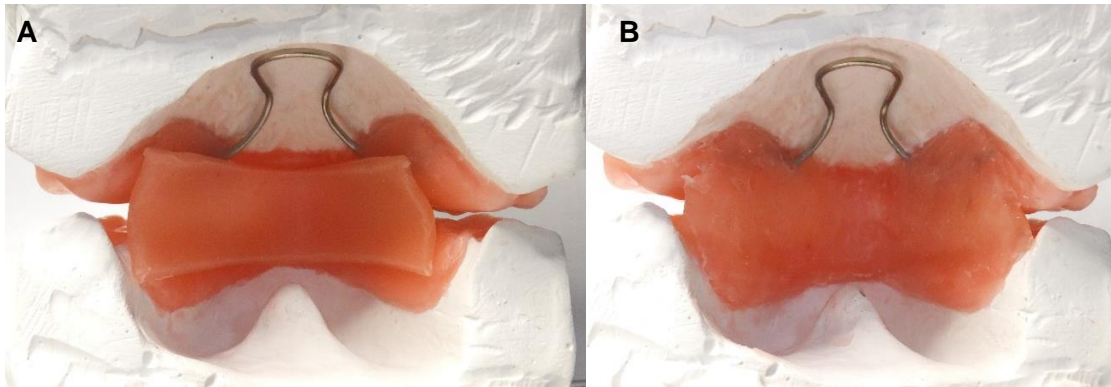


Figura 33. Barra de cera que cubre caras linguales y palatinas. Fuente directa. Clínica de Ortodoncia. CIEAO-UAEMex.

9. En la parte anterior de los modelos se deben rellenar los espacios interoclusales mediante el goteo de cera (Figura 34 A), hasta cubrir las ansas de los caninos y los bordes incisales de los dientes (Figura 34 B), dejando lo más uniformemente posible y desgastar un poco los excedentes de esa zona, en caso necesario (Figura 34 C).

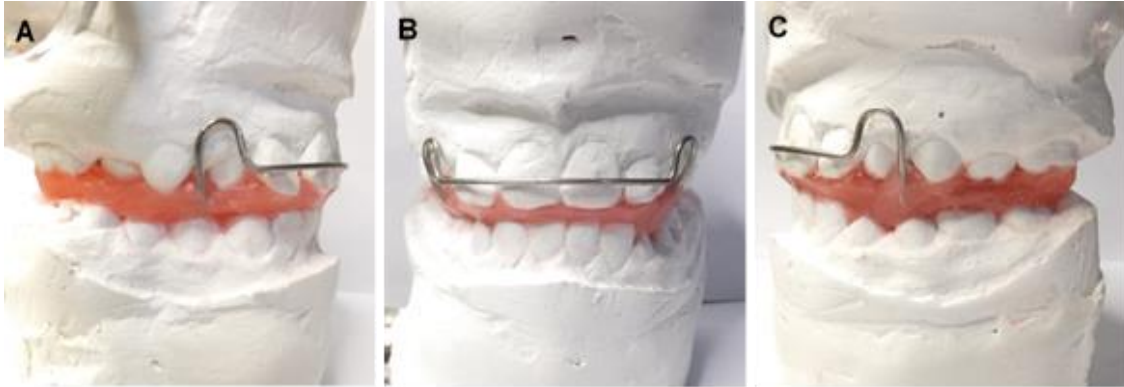

Figura 34. Encerado de espacios interoclusales. Fuente directa. Clínica de Ortodoncia. CIEAO-UAEMex.

10. **Colocación del tornillo:** en la parte interna de los modelos, se hace una brecha entre las arcadas, para dar espacio al tornillo, cuidando de no dejarlo inclinado y colocarlo justo en la línea media, entre ambas arcadas, posteriormente se cubre el tornillo por medio del goteo con cera. (Figura 35)

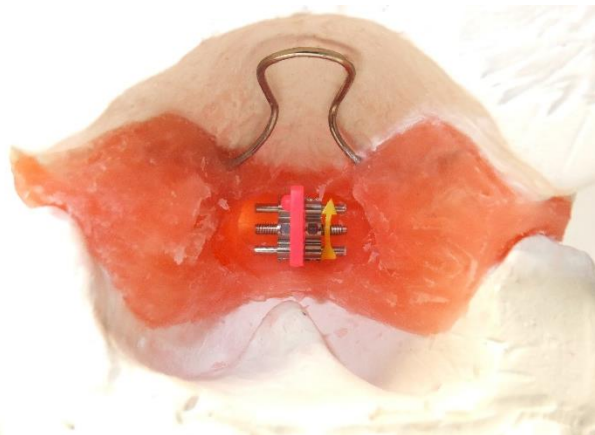


Figura 35. Colocación del tornillo de expansión en zona interoclusal. Fuente directa. Clínica de Ortodoncia. CIEAO-UAEMex.

11. Finalmente, con el mechero se sopletea las zonas externas de la cera por vestibular (Figura 36 A) y palatino (Figura 36 B) para que quede lisa y uniforme, así el pulido y terminado en acrílico será más fácil de realizar (Figura 36).

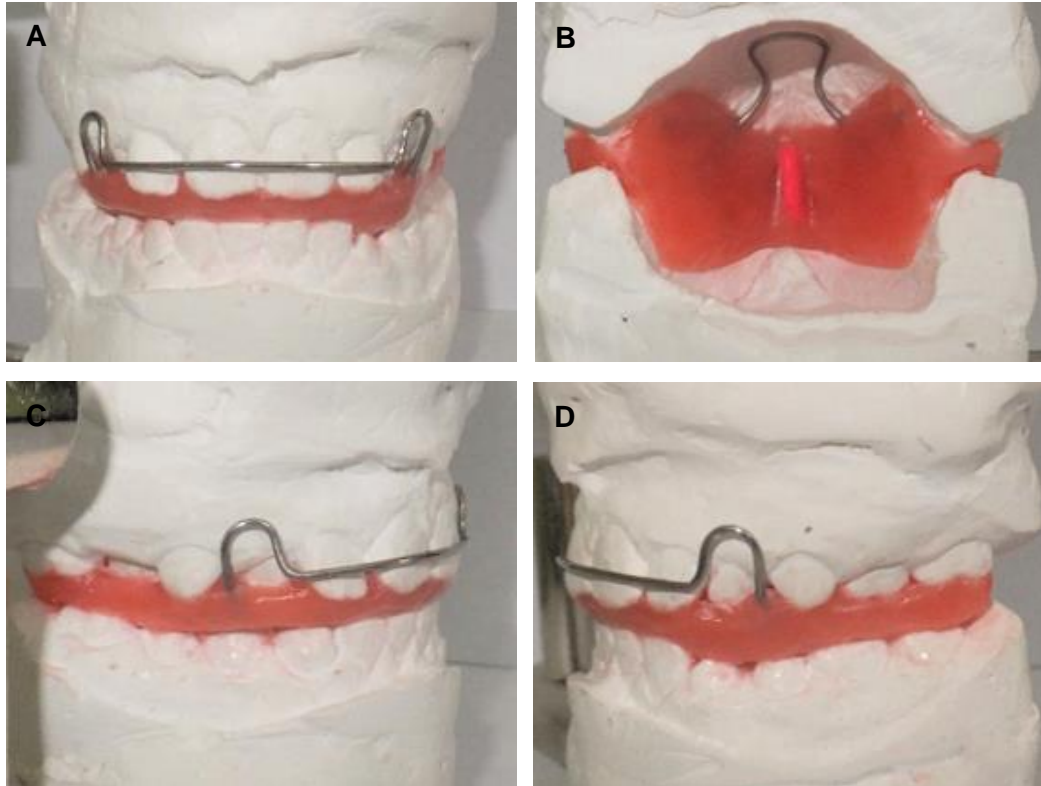


Figura 36. Encerado terminado. Fuente directa. Clínica de Ortodoncia. CIEAO-UAEMex.

12. El aparato encerado y finalizado fue enviado al laboratorio dental para la realización del proceso final, que consiste en la colocación del acrílico transparente termocurable, con la técnica del enmuflado.

APARATO TERMINADO



Figura 37. Monoblock tipo FKO modificado, proceso de acrílado terminado. Fuente directa. Clínica de Ortodoncia. CIEAO-UAEMex.

6. Discusión

El aparato ortopédico Monoblock tipo FKO modificado es recomendable en etapas de crecimiento y desarrollo para la corrección de la maloclusión Clase II, tanto esquelética como dental, asimismo, corregir el overjet y el perfil facial.

Echarri (2009) y Grohmann (2002) mencionan que los aparatos funcionales como el Monoblock es un aparato pasivo, ya que no ejerce presión, su efecto es a través de fuerzas funcionales, es decir, mediante la actividad muscular a través de la masticación, movimientos de la lengua, labios o mejillas, en este proyecto se utilizó un Monoblock tipo FKO modificado, al cual se le agrego un tornillo de expansión y un resorte de Coffin, determinando estos componentes para estimular transversalmente a las arcadas.²²

Así mismo, Cortés (2016) realizó un tratamiento con un FKO para la corrección de clase II, sin incluir el resorte de Coffin y el tornillo de expansión, logrando solo redireccionar la mandíbula, en comparación a la modificación del monoblock tipo FKO de este proyecto, se puede redirigir la mandíbula y hacer expansión transversal con un solo aparato.

El FKO o activador produce remodelación ósea o aumento de la longitud de la mandíbula, a nivel de los músculos faciales, masticatorios y el periodonto, esta acción se consume al redirigir las fuerzas generadas por los músculos faciales y masticatorios sobre los dientes y estructuras de soporte para reposicionar la mandíbula hacia adelante en relación con el maxilar (mejorando el perfil facial), asimismo, ayuda en las relaciones oclusales al expandir el arco dentario superior.

El tema de los aparatos miofuncionales ha sido objeto de múltiples investigadores durante 40 años. Entre ellos Andreasen, Mc Namara, Petrovic y otros hallaron que el movimiento del pterigoideo externo promueve el crecimiento condilar. También, está indicado la estimulación del crecimiento de los cóndilos mediante aparatos que puedan desplazarlos hacia delante dentro de las fosas. Del mismo modo, está comprobado que el desplazamiento de los cóndilos puede ayudar a estimular el crecimiento de la

mandíbula, ya que los cóndilos crecen hacia arriba y hacia atrás, de manera que mantienen la relación con la fosa glenoidea.²³

7. Conclusiones

El Monoblock tipo FKO modificado es un aparato ortopédico que cumple con dos funciones: redireccionar las fuerzas generadas por los músculos faciales y masticatorios sobre los dientes y estructuras de soporte para producir mejorías en las relaciones oclusales y maxilares, asimismo, generar una expansión transversal de las arcadas por medio del tornillo de expansión y una mejoría en la relación anteroposterior entre ambas arcadas.

8. Referencias

1. Salinas Abarca LM, Urgiles-Urgiles CD, Jiménez-Romero MN. Maloclusiones dentales en escolares de 12 años en la parroquia el Sagrario-Cuenca 2016. Rev. Salud & Vida Sipanense. 2017; 4(2): p. 58-66.
2. Fajardo-Verdugo J, González-Campoverde L. Prevalencia de maloclusiones dentales en escolares de 12 años en Monay-Cuenca 2016. Revista OACTIVA UC Cuenca. 2016 Mayo- Agosto; 1(2): p. 23-28.
3. Gutiérrez Rojo JF, Reyes Maldonado YdS, López Erenas C, Rojas García AR. Revista Latinoamericana de Ortodoncia y Odontopediatría. [Online].; 2015 [cited 2020 Noviembre 4. Available from: <https://www.ortodoncia.ws/publicaciones/2015/art-22/>.
4. Cortés Anzures CF, Centeno Pedraza C, Kubodera Ito T, Scougall Vilchis RJ. Repositorio Institucional de la Universidad Autónoma del Estado de México. [Online].; 2016 [cited 2020 octubre 24. Available from: <http://ri.uaemex.mx/bitstream/handle/20.500.11799/49164/Seguimiento%20ortop%c3%a9dico%20CARLCORTES.pdf?sequence=1&isAllowed=y>.
5. Aguila FJ, Donald H. E. Crecimiento craneofacial, Ortodoncia y Ortopedia. 1st ed. Aguiram , editor.: AMOLCA; 1999.
6. Rakosi T, Jonas I. Ortopedia maxilar: diagnóstico. 1st ed. Barcelona, España: Ediciones Científicas y Técnicas S.A ; 1992.
7. Villanueva, Morán, Loreto Lizana, M Palomino H. Articulación de fones en individuos clase esquelética I,II y III. Revista CEFAC. 2009 July/Sep; 11(3).
8. Rodríguez Yáñez, Casasa Araujo R. Ortodoncia Contemporánea, Diagnóstico y Tratamiento. 2nd ed. Colombia: AMOLCA; 2008.
9. Arévalo Remache P, Sigüencia Cruz V, Bravo Calderón ME. Revista Latinoamericana de Ortodoncia y Odontopediatría. [Online].; 2014 [cited 2020 Noviembre 4. Available from: <https://www.ortodoncia.ws/publicaciones/2014/art-26/#>.
10. Severi M. ST,DM. Relationship among oral habits, orofacial function and oral healthrelated quality of life in children.. Braz Oral Res. 2013 mayo- junio; 27(3).
11. Bishara S. WJ,BB. Changes in prevalence of nonnutritive sucking patterns in the first 8 years of life. Am J Orthod Dentofacial Orthop. 2006; 31(6).

12. Muller K. R, Piñeiro S. Oral bad habits: Neuromuscular rehabilitation and their influence in craniofacial growth. Rev. Med. Clin. Condes. 2014 Enero; 25 (2).
13. Saturno LDEd. Ortodoncia en Dentición Mixta. 1st ed. Cruz GCS, editor. Colombia : AMOLCA; 2007.
14. Chico Carrasco AS, Rivera Guerrero CP. Repositorio Institucional de la Universidad de Guayaquil. [Online].; 2016 [cited 2021 Mayo 15. Available from: <http://repositorio.ug.edu.ec/handle/redug/19124>.
15. Ameneiros Narciandi O, Soto Rico A, Cruz Estupiñán D. Centro de Investigaciones Medicoquirúrgicas. [Online].; 2021 [cited 2021 Junio 1. Available from: <http://www.revcimeq.sld.cu/index.php/imq/article/view/720>.
16. Brusola JAC. Ortodoncia Clínica y terapéutica. 2nd ed. Barcelona : MASSON; 2005.
17. Huges S, Huges , Fuller. Orthodontic appliance design manual, retainer and metal appliances.
18. Mustafa M A, Reem AR, Alan IS. The Relationship Between Orthodontic Force Applied by Monoblock and Salivary Levels of Alkaline Phosphatase and Lactate Dehydrogenase Enzymes. The Journal of Contemporary Dental Practice. 2018 November; 19(11): p. 1346-51.
19. TM G, B N. Aparatología ortodóntica removible. 2nd ed. Argentina: Panamericana; 1991.
20. Yositomi JCV. Atlas de aparatología funcional y aparatología auxiliar. 1st ed. Lima, Perú: Odontólogos asociados S.A; 2002.
21. Quirós OJ. Manual de ortopedia funcional de los maxilares y ortodoncia interceptiva. 1st ed. Cruz GCS, editor. Colombia: AMOLCA; 1993.
22. Llerena Velásquez SA, Aguilera F. Repositorio Digital UIDE. [Online].; 2017 [cited 2021 Mayo 15. Available from: <http://repositorio.uide.edu.ec/handle/37000/2350>.
23. J. Spahl y J. Witzig. Ortopedia maxilofacial. Clinica y aparatologia, Biomecanica.: Salvat; 1991..
24. Martínez García , Mendoza Oropeza , Fernández López A, Pérez Tejada HE. Características cefalométricas en la maloclusión clase II. Revista Odontológica Mexicana. 2008 Marzo ; 12(1).

25. Brezniak NMDM, Moshe HD, Dinbar AD, Arnon AD, Dinte AD, Wasserstein AD. Pathognomonic Cephalometric Characteristics of Angle Class II Division 2 Malocclusion. *Angle Orthod.* 2002; 72(3): p. 251-257.
26. Kaifeng Yin , Eugene Han , Jing Guo , Toshihiko Yasumura , Dan Grauer , Glenn Sameshima. Evaluating the treatment effectiveness and efficiency of Carriere Distalizer: a cephalometric and study model comparison of Class II appliances. *Prog Orthod.* 2019 June; 20(24).
27. Giorgio Cacciatore , Alessandro Ugolini , Chiarella Sforza , Oghenekome Gbinigie , Annette Plüddemann. Long-term effects of functional appliances in treated versus untreated patients with Class II malocclusion: A systematic review and meta-analysis. *PLoS ONE.* 2019 September; 14(9).
28. Cozza P, Polimeni A, Ballanti. A modified monobloc for the treatment of obstructive sleep apnoea in paediatric patients. *European Journal of Orthodontics.* 2004; 26(5).
29. Cozza P, Gatto R, Ballanti F, Prete L. Management of obstructive sleep apnoea in children with modified monobloc appliances. *Eur J Paediatr Dent.* 2004 Mar; 5(1): p. 24-9.
30. Quintero Y. Relación esquelética clase III con factor genético predominantereporte de un caso. *Revista CES Odontología.* 2007; 20(2).
31. Palczikowski LY, Collante de Benitez CI. Diagnóstico de Clase III: Identificación del patrón esquelético. *Revista Facultad de Odontología.* 2016 Febrero; IX(1).
32. Grohmann U. *Aparatología en ortodoncia funcional.* 2nd ed.: AMOLCA; 2006.
33. Quimí Galarza EdJ, Ubilla Mazzini WD. Repositorio Institucional de la Universidad de Guayaquil. [Online].; 2019 [cited 2021 Mayo 15. Available from: <http://repositorio.ug.edu.ec/handle/redug/40413>.